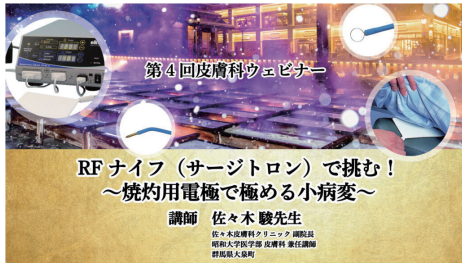

第4回皮膚科ウェビナー

RF ナイフ (サージトロン) で挑む!
～焼灼用電極で極める小病変～



- 母斑細胞母斑
- アクロコルドン
- 脂漏性角化症
- 毛細血管拡張性肉芽腫
- 老人性血管腫
- fibrous papule

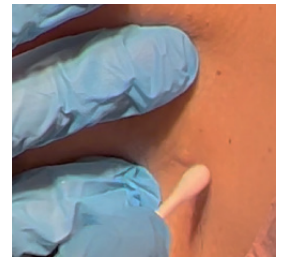
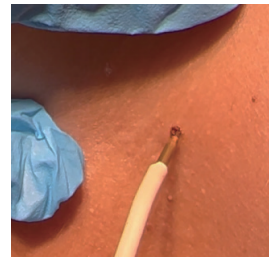
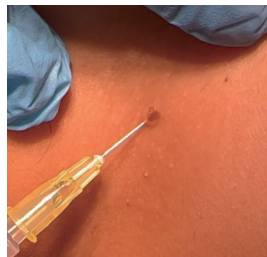
使用電極：焼灼用電極 (RF-BN110)
 使用本体：サージトロン DualEMC
 基本使用モード：CUT (出力 20)

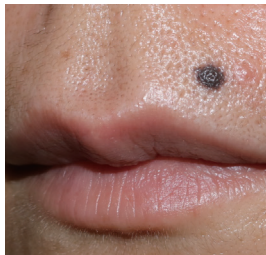Case 1 母斑細胞母斑

母斑細胞母斑 (手術動画：00:25:21～00:27:25)

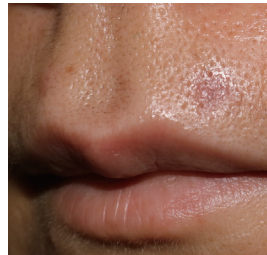- ①消毒
 - ②少し離して局所麻酔 (キシロカイン®) を刺入
 - ③浅くソフトタッチする感覚で焼灼用電極を当てる
 - ④生食綿棒で綺麗に拭き取る
- ※一気にやらずに何度か③④を繰り返す
- ⑤ダーモスコピーで確認する
 - ⑥ゲンタシン® を塗布、マイクロポア™ を貼付



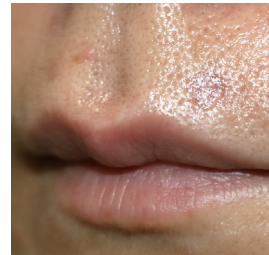口唇上部 母斑細胞母斑 (解説動画：00:27:26～00:27:34)



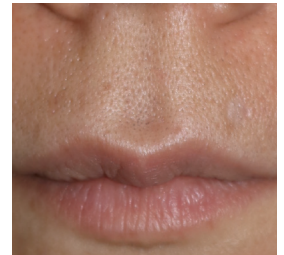before



2 週間後

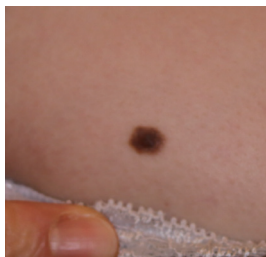

1 カ月後

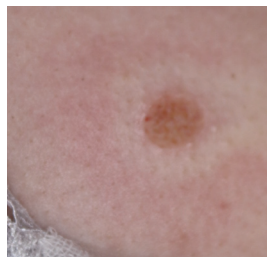

6 カ月後

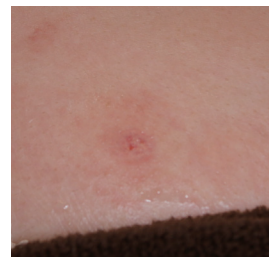胸部 母斑細胞母斑 (解説動画：00:28:28～00:29:16)



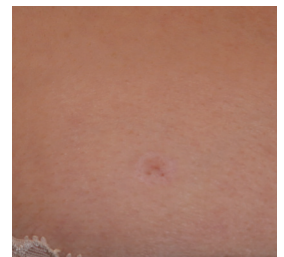before



直後



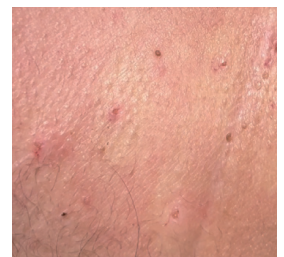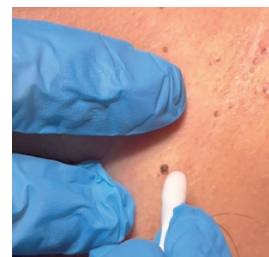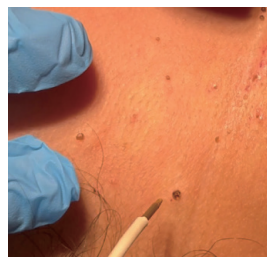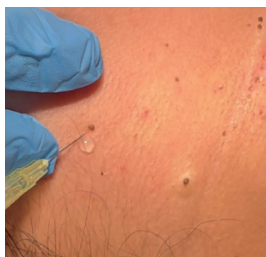2 週間後



1.5 カ月後

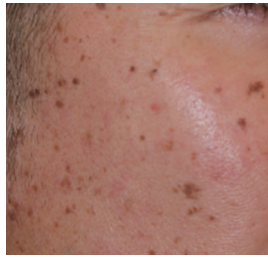Case 2 アクロコルドン

アクロコルドン (手術動画：00:29:17～00:29:37)

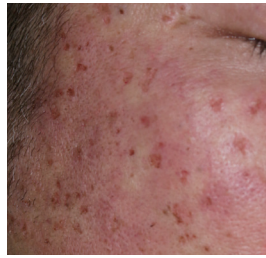

Case 3 脂漏性角化症

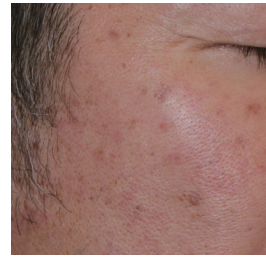頬部 多発脂漏性角化症 (解説動画: 00:32:17~00:32:51)



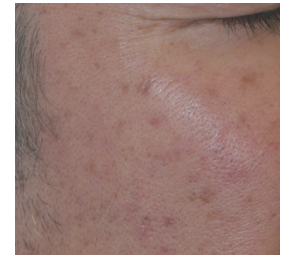
before



直後

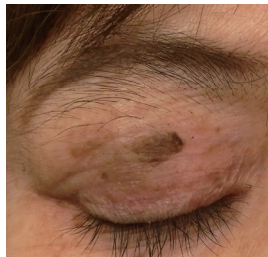

2週間後

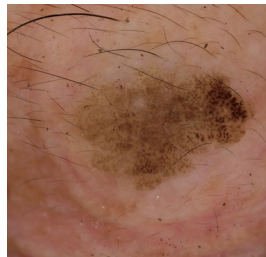


1カ月後

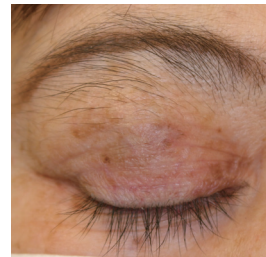
眼瞼部 脂漏性角化症 (解説動画: 00:33:01~00:33:19)



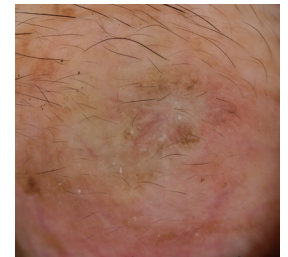
before



before ダーモスコピー



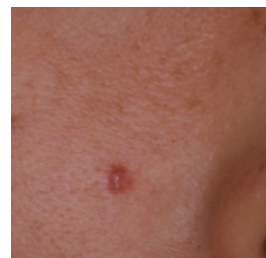2週間後



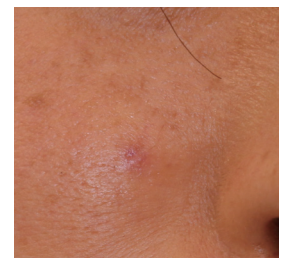2週間後ダーモスコピー

Case 4 毛細血管拡張性肉芽腫・老人性血管腫 (BLENDモード)

頬部 毛細血管拡張性肉芽腫 (解説動画: 00:34:12~00:34:43)

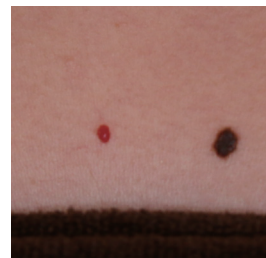

before

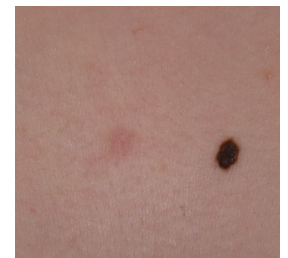

2週間後

胸部 老人性血管腫 (解説動画: 00:36:25~00:36:30)



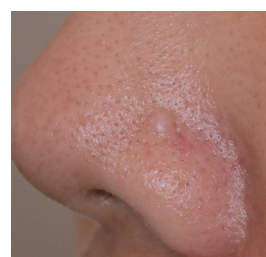before



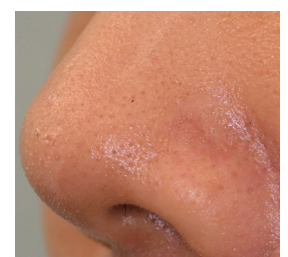2週間後

Case 5 fibrous papule

fibrous papule of the nose (解説動画: 00:36:33~00:36:50)



before



2週間後