

### 高周波ラジオ波メスを用いた眼瞼下垂手術

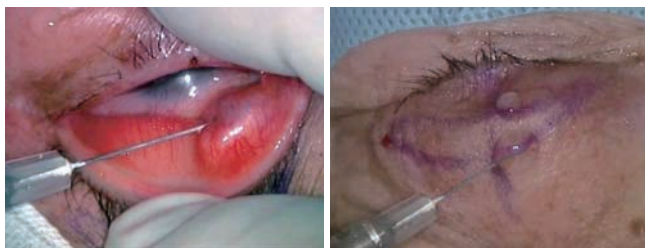菅井 滋 (菅井眼科麻酔科医院)

#### はじめに

高齢化に伴い白内障と同様に老人性眼瞼下垂も増加の傾向にある。一般に多く眼科医が手掛けている白内障手術などはほとんど出血と縁がない手術で出血が多い眼瞼の手術はどうしても敬遠しがちである。眼瞼下垂手術も今まではメスや剪刃で行われていたが、出血が多いため切開や組織の剥離操作が難しく組織の同定が困難でなかなか入りづらい手術であった。数年前から炭酸ガスレーザーを使用した手術は出血が少ない事で注目されているが、組織損傷や眼科医が使用する顕微鏡下での操作性の問題がある。今回出血のコントロールができ、炭酸ガスレーザーより組織損傷が少なく且つ操作性に優れた高周波ラジオ波メスを用いた眼瞼下垂手術を行いその有用性を検討してみた。

#### 方法

麻酔方法はエピネフリン入りのキシロカインを用いて瞼板結膜側と皮膚浸潤麻酔。手術はすべて眼科手術用顕微鏡下で行った。尚、手術はすべてエンパイアニードルを使用した。



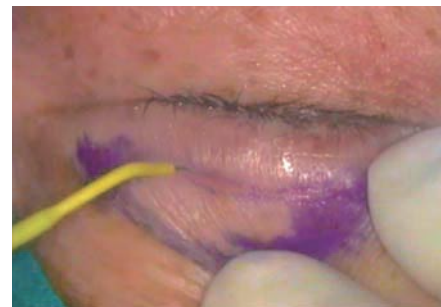
(図1) 瞼板結膜側と皮膚浸潤麻酔

エンパイアニードル電極は先端部が鋭利で、微細な切開が行えると同時に先端部を少し傾け接触面を増やすことによって止血も同時に行える。組織の場所によっては熱損傷を少なくして切開をおこなえ、血管豊富な場所では出血量をコントロールしながら処置が行える利点がある。



(図2) エンパイアニードル電極 EE305

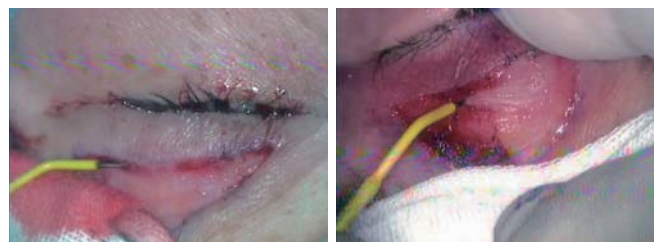皮膚切開において、特に眼瞼は皮膚の可動性が大きくメスを用いた切開は思った様に切開する事が難しい。メスの切開は切開部分にテンションを強く掛けないと切開ができないが、高周波ラジオ波メスはその特長であるシャープな切開によって皮膚に強いテンションを掛けなくともデザイン通りに切開が可能であった。なお、モードは組織損傷が少ない純切開モードにて切開し、深く切開を行うと真皮血管網を損傷し出血することがあるので、組織に先端が触れるか触れないかぐらいの接触感で浅く切開する方がよい。



(図3) 高周波ラジオ波メスによる皮膚切開

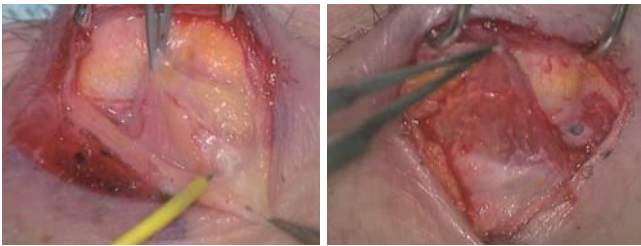
切開時の出血は明らかに高周波ラジオ波メスが少なく。切開創はメスに比べると多少創の損傷があるかも知れないが切開時の出血が少なく操作は容易であった。術後の創傷治療もメスで行う手術と明らかな差はなかった。眼輪筋の切開、剥離もエンパイアニードルを使用した。

切開の動きは血管がある箇所は電極先をゆっくりと動かし組織への蓄熱量をコントロールしながら止血効果をもたせ剥離操作し瞼板を露出する。予め血管が露出している場合はエンパイアニードル電極を傾けた状態で組織に接触させ止血凝固モードにて止血処置を行うことで出血を減らす事が可能である。



(図4) 止血処置ならびに眼輪筋切開

次にミューラー筋を瞼板から止血モードで剥離して行き、挙筋腱膜と上眼瞼挙筋を鈍的剥離し、ミューラー筋と上眼瞼挙筋を一緒に結膜から剥離するがこの時角膜への傷害を防ぐためにプロテクターを角膜にのせて行う。  
動脈性による出血などの止血の際は、鑷子にて出血点を把持し、止血凝固モードにて鑷子にエンパイアニードル電極を直接接触させ間接的にエネルギーを流して凝固する。



(図5) エンパイアニードルを使用した剥離操作



(図6) 角膜保護用プロテクター アイシールド H781

十分剥離できたら6-0ナイロンで瞼板に挙筋を前転させて縫合する。その後皮膚縫合を行う。抜糸はメスで切開した時より少し時間を長くして抜糸を行う。術後は2～3日眼瞼を冷やすようにしている。

### 結論

高周波ラジオ波メスを用いた眼瞼下垂手術はメスで行う手術より出血が少なく組織の同定が容易であった。また、操作性は眼科医が普段使用している器具類と変わらず違和感はなかった。メスで行っていた手術を比較すると手術時間も大幅に短縮できた。高周波ラジオ波メスの基本原理を十分理解した上で手術を行えば術後の腫脹も少なく創傷治癒も大きな問題もなく有用な手術法と思われた。

サージトロンのモード/出力設定

使用機種：サージトロンデュアル

CUT (純切開モード)：13

HEMO (止血・凝固モード)：13

### 【筆者略歴】

1982年 北里大学医学部 卒業

1982年 九州大学医学部 眼科 入局

1990年 県立宮崎病院 勤務

1993年 九州大学医学部 眼科 助手

1995年 国立病院機構 九州医療センター 勤務

1997年 菅井眼科麻酔科医院 勤務

### 【所属学会】

日本眼科学会

網膜硝子体学会

白内障学会

日本涙道涙液学会